1906

Ueber einen Fall von einem Fremdkörper in den Luftwegen.

Inaugural-Dissertation

zur

Erlangung der Würde eines

Doctor medicinae

verfasst und einer

hohen medicinischen Fakultät

der

Friedrich-Alexander-Universität zu Erlangen

vorgelegt von

Eduard Miller

prakt. Arzt

in Birnbach im Rottal.

München 1906.

G. Schuh & Cie., G. m. b. H.

7

Ueber einen Fall von einem Fremdkörper in den Luftwegen.

Inaugural-Dissertation

zur

Erlangung der Würde eines

Doctor medicinae

verfasst und einer

hohen medicinischen Fakultät

der

Friedrich-Alexander-Universität zu Erlangen

vorgelegt von

Eduard Miller

prakt. Arzt

in Birnbach im Rottal.

München 1906.

G. Schuh & Cie., G. m. b. H.

Digitized by the Internet Archive
in 2026

https://archive.org/details/IA40153716_0150

Dekan: Prof. Hofrat Dr. Joh. Nep. Öller.

Referent: Prof. Dr. Gustav Hauser.

Seiner Familie gewidmet

vom Verfaſſer.

In die Luftwege können alle Arten von Fremdkörpern jeden Aggregatzustandes geraten: Gas- und dampfförmige, flüssige und feste. Bei den festen Körpern, die im Folgenden allein berücksichtigt werden sollen, gibt es außer der Größe, die durch die Weite der in Betracht kommenden Wege beschränkt ist, keine Eigenschaft, die den Eintritt in die Luftwege unmöglich machte. Es sind hier auch wirklich schon Gegenstände der verschiedensten Art gefunden worden; am häufigsten Bohnen, ihrer gefälligen Form wegen ein beliebtes Spielzeug der Kinder; in zweiter Linie Gegenstände aus der Nahrung und dem hiezu verwendeten Material: Fleisch, Knochen; dann zwecklos im Munde gehaltene Gegenstände: Stecknadeln, Geldstücke, Knöpfe, Ähren; auch durch pathologische Prozesse losgelöste Teile des menschlichen Körpers: Drüsen, Knorpel-, Knochenstückchen; dann sind auch schon abgebrochene Teile von Operationsinstrumenten in die Luftwege geraten.

Als Fremdkörper wirken auch Polypen, die sich auch im Anschluß an längeres Tragen einer Kanüle entwickeln können.

Die Fremdkörper gelangen teils durch Verschlucken, teils durch Aspiration in die Luftwege; letzteres ist am häufigsten der Fall.

Durch unwillkürliches Lachen, Husten, durch Schreck, Stolpern, Fallen wird plötzlich eine tiefe Inspiration ausgelöst: Der im Munde gehaltene Körper wird von dem unvermutet und unbeabsichtigt stärker eintretenden Luftstrom in seiner Richtung nach hinten und abwärts gerissen.

Das sog. Verschlucken geschieht zumeist bei der Nahrungsaufnahme infolge einer plötzlichen Unterbrechung des Schluckaktes durch eine Inspiration. Wirkliches Verschlucken geschieht beim Trinken, während man einen größeren Bissen im Munde hat: Hiebei kann wegen einseitiger Behinderung der Schluckmuskulatur der Schluckakt nicht ganz korrekt ausgeführt werden. Fast ganz die gleichen Verhältnisse walten ob bei einseitiger, starker Mandelhypertrophie und -Schwellung. Es kann in all diesen Fällen der Aditus ad laryngem durch die Epiglottis nicht glatt geschlossen werden. Ein unvollkommener Verschluß findet auch statt nach Zerstörungen in Pharynx und Larynx durch Lues, Lupus und Carcinom. Ferner bei Lähmung der Kehlkopfmuskulatur durch Verletzung des Nervus vagus, was besonders häufig der Fall sein kann am Halse wie z. B. bei Exstirpation von Tumoren.

Aspiriert wurden schon künstliche Gebisse im Schlafe; Speiseteile bei Erbrechen im bewußtlosen Zustande, wie in der Narkose, bei Betrunkenheit oder im epileptischen Anfall. Lebende Spulwürmer kommen durch Eigenbewegung aus dem Magen durch den Pharynx in die Luftwege.

Indirekt gerieten spitze Gegenstände in die Luftwege nach wirklichem Verschlucken, wenn sie sich in die Pharynxwand eingespießt, dann diese und die Larynxwand durchbohrt hatten.

Auch auf nicht präformierten Wegen sind nach Durchtrennung der Außenwandungen schon Kleiderfetzen, Knochensplitter mit dem die Durchtrennung bewerkstelligenden Gegenstand (Geschosse) in die Lunge geraten.

Die meisten derartigen Unfälle betreffen unzweifelhaft die Kinder wegen ihrer üblen Gewohnheit, alles was ihnen in die Finger kommt, in den Mund zu stecken. Ganz ähnliche Verhältnisse bestehen bei den Geistes-

kranken. Im Allgemeinen wird ein solches Ereignis mit dem höheren Alter immer seltener.

Es wird nun ein Körper um so tiefer in die Luftwege geraten, je stärker der Inspirationsstrom, je glatter, runder und kleiner der Körper ist, je genauer der eingeschlagene Weg in der Achse des Luftstromes liegt.

Stecken bleiben können die Fremdkörper in allen Teilen des Respirationstraktus: In Nasen- und ~~Nasen~~ Rachenhöhle, Sinus pyriformis, Epiglottis, aditus ad Laryngem, über und auf den falschen Stimmbändern, im ventriculus Morgagni, auf und unter den wahren Stimmbändern, in der ganzen Länge der Trachea, an der Bifurkation, den Bronchen und all ihren Verzweigungen.

Von den unteren Partien, dem Larynx, der Trachea und den Bronchien, die ich im Folgenden nur berücksichtigen will, ist nach manchen Autoren zumeist der Kehlkopf betroffen, dann die Bronchien, in dritter Linie die Trachea. Andere wieder finden das Verhältnis so, daß es am häufigsten die Bronchien seien, dann erst der Kehlkopf, zuletzt auch hier die Trachea.

Im Larynx bleiben die Körper stecken, wenn sie zum Weiterdringen zu groß sind oder der Weg durch die reflektorisch schon geschlossene Glottis verlegt ist oder wenn sie sich einspießen.

Einklemmung in die Rima Glottidis geschieht, wenn der Durchtritt des Fremdkörpers zusammenfällt mit deren Schluß.

Daß die Trachea am seltensten Sitz der Fremdkörper ist, ist erklärlich: Körper, die die Glottis glatt passiert haben, gehen auch durch die erstere leicht abwärts in die Bronchien, weil das Lumen der Trachea weiter ist, als die geöffnete Glottis. Spitze und scharfkantige Körper können sich, vermöge dieser ihrer Eigenschaften hier jedoch festspießen; eventuell auch, wenn sie aus tieferen Partien wieder nach oben geworfen werden, so beson-

ders Nadeln. Ein tiefer getretener Körper kann wieder nach oben geworfen werden und ein Versteck finden in der Regio subglottica: „Vom Inspirationsstrom nicht getroffen, wird er vom Exspirationsstrom nur noch tiefer und fester in dieselbe hineingepreßt."

Von den Bronchien ist weit häufiger der rechte, als der linke Sitz eines Fremdkörpers; als Erklärung hiefür wird angegeben (Lindhorst S. 7):

1) Das Lumen des rechten Bronchus ist weiter, als das des linken. Nach Henle beträgt bei Erwachsenen die Weite des rechten 2,3 cm, während der linke nur eine Lichtung von 2 cm hat.

2) Der rechte Bronchus hat nach Luschka einen mehr mit der Luftröhre parallelen Verlauf und bildet so gewissermaßen die direkte Fortsetzung der Trachea, während der linke Bronchus in einem weit größeren Winkel von der Achse abweicht.

3) Der Inspirationsstrom der größeren rechten Lunge ist stärker, als der der kleineren linken.

4) Der in die Höhle der Luftröhre hinein ragende, die Stelle der Teilung bezeichnende, scharfkantige Kiel, Carina tracheae, liegt, worauf zuerst Key und Brown aufmerksam gemacht haben, weiter nach links, so daß eine Senkrechte von der Mitte der Stimmritze direkt in den rechten Bronchus fällt. Es muß also auch aus diesem Grunde der Luftstrom zum rechten ein stärkerer und der Weg für die Fremdkörper ein weit bequemerer sein, als zum linken Bronchus.

Die Gründe 1, 2 und 4 haben ohne weiteres ihre Berechtigung; ob aber der Inspirationsstrom wirklich ein stärkerer ist nach dem rechten Bronchus als nach dem linken, darüber sind die Ansichten geteilt. Immerhin genügen die anderen Gründe zur Erklärung

Sehr wichtig ist nach Kobler auch die Stellung des Individuums im Moment der Aspiration: Die Neigung

des Rumpfes nach der rechten Seite hin, wird eine Streckung der Achse der Trachea und deren Verlängerung gegen den linken Bronchus bedingen, und das Umgekehrte wird bei einer Neigung des Körpers nach der entgegengesetzten Seite eintreten." (Schnurr S. 13.)

Die Erscheinungen, die ein eingetretener Fremdkörper macht, erklären sich aus der verschiedenen Empfindlichkeit der einzelnen Partien der Luftwege. Fast allgemein wird die Regio interarytänoidea und die Bifurkationsstelle als die empfindlichste anerkannt. Betreff der Regio subglottica, stehen sich die Ansichten von Notnagel, der diese als die empfindlichste erklärt, und Erichsons, der sagt, daß die Lufröhrenschleimhaut unmittelbar unter der Glottis einen sehr geringen Grad von Empfindlichkeit besitzt, diametral gegenüber. Die Tatsache, daß in der Regio subglottica Fremdkörper nicht selten und sogar symptomlos lagen, spricht entschieden für die letztere Ansicht. Die Empfindlichkeit der Schleimhaut wird durch dauernde Berührung mit einem Fremdkörper allerdings auch herabgesetzt; dies geschieht, wie Versuche gezeigt haben, auch schon durch die Eröffnung der Trachea.

Heftiger krampfhafter Husten mit allen Zeichen des drohenden Erstickungstodes ist das Hervorstechendste, was das Eindringen eines Fremdkörpers in die Luftwege kennzeichnet. Groß beschreibt einen derartigen Anfall folgendermaßen: „Der Kranke ist in der Mehrzahl der Fälle von einem Gefühl des Vernichtetseins erfaßt, er schnappt nach Luft, sieht wild umher, hustet heftig und verliert vielfach das Bewußtsein. Das Gesicht ist livid, die Augen vorgedrängt, das Herz schlägt heftig, der Körper windet sich nach allen Richtungen, Schaum, oft mit Blut vermischt, tritt vor den Mund und die Nase, zuweilen greift er nach der Kehle, stößt heftige Schreie aus oder verfällt in einen Zustand der Fühllosigkeit. Zu-

weilen erfolgt Erbrechen, zumal wenn der Zufall nach einer reichlichen Mahlzeit geschieht. Dem Erbrechen folgt zuweilen eine Erleichterung der Symptome. Unwillkürlicher Kot- und Urinabgang kommt gleichzeitig vor. Diese Anfälle wiederholen sich in unregelmäßiger Weise, bis Austreibung des Körpers oder Tod erfolgt."

In dieser krassen Form, wie hier gschildert, treten nun diese Erscheinungen doch nur in einer geringen Anzahl von Fällen auf. Nur wenig richtig ist die letzte Ansicht; denn in vielen Fällen erfolgt weder Austreibung noch Tod, sondern der Körper gerät an eine Stelle, wo er, ohne weitere Symptome zu machen, sich festsetzt oder doch weiterhin weniger heftige Erscheinungen hervorruft.

Vollständige Verstopfung der Luftwege bis zur Bifurkation einschließlich bedingt allerdings raschen Erstickungstod, wenn nicht die Entfernung des Eindringlings ehestens gelingt. Ein wichtiger Umstand, der hier in Betracht kommt, den ich aber nirgends erwähnt, auch nicht angedeutet gefunden habe, ist folgender: Am wenigsten wird die Expulsion durch Husten möglich sein, je zeitlich näher dem Beginne der Inspiration der Unfall sich ereignete. In diesem Falle steht nämlich nur die sog. Reserveluft zur Verfügung. Diese mäßige Luftmenge genügt häufig nicht mehr für die ihr gestellte Aufgabe. Schließlich haben die Expulsionsanstrengungen nur den Erfolg, daß der Fremdkörper zwar gehoben, aber nicht entfernt wird und dabei kann Luft wohl ausaber nicht eintreten: Das Luftbedürfnis wird immer größer, also auch der Zwang zum Inspirieren und so wird der Druck in den Luftwegen immer stärker negativ, der Körper also immer mehr festgepreßt. Daß dieser Zustand nicht lange anhalten kann, ist natürlich: Erstickungstod innerhalb kürzester Zeit ist die naturnotwendige Folge.

Eintritt des Fremdkörpers gegen Ende der Inspiration oder Freilassen einer kleinen Passage für den Lufteintritt bedingt schon wieder ganz andere Verhältnisse, sowohl in Bezug auf die Möglichkeit einer Austreibung, als auch ohne diese auf Fortbestand des Lebens.

„Haben die ersten stürmischen Erscheinungen nachgelassen, ohne daß der Fremdkörper entfernt wurde, so hat er eine Lage gefunden, wo er weniger stark reizend wirkt." Dann richtet sich ganz mechanisch das Verhalten des Patienten darnach, wie er sich am wohlsten fühlt. Günstige Lage, möglichste Ruhe, vorsichtigstes Sprechen u. s. w. So können wohl stürmische Erscheinungen, nicht aber weitere, durch Anwesenheit des Fremdkörpers bedingte pathologische Folgezustände hintangehalten werden.

Diese weiterhin hervorgerufenen Erscheinungen sind verschieden nach Art der Fremdkörper und dem Ort ihres Sitzes. Schmerzen können sie überall machen; verstärkt werden diese durch den Schluckakt, umsomehr, je höher der Fremdkörper sitzt. Weitere Folgen sind Husten, Atemnot, pfeifendes Geräusch, Einziehen der Gegenden über und unter dem Brustbein, auch der seitlichen Thoraxgegenden bei der Inspiration, zuweilen Erbrechen, Aphonie, Heiserkeit. Je nachdem treten die Erscheinungen der Laryngo-, Tracheo- und Bronchostenose ein.

Bei ersterer zeigt sich außer den erwähnten Erscheinungen als besonders charakteristisch noch heftiges Auf- und Absteigen des Kehlkopfes.

Die gleichen Erscheinungen macht eine Einklemmung in die Rima glottidis.

Vollständige Verstopfung der Trachea kommt primär nicht vor (sekundär durch schwellbare Körper); es wird sich also bei festsitzendem Fremdkörper um die Erscheinung der Tracheostenose handeln: Außer den

obigen gilt als besonders charakteristisch, daß der Kehlkopf im Gegensatz zu seinem Verhalten bei der Laryngostenose ziemlich oder ganz ruhig steht. Der Puls ist bei der Einatmung kleiner. (Nach Dornblüt, Comp. d. innern Mediz. S. 39.)

Ist dagegen der Körper frei beweglich in der Trachea (besonders runde), also nicht groß genug zum Festsitzen, so fliegt er infolge der Wirkung des Luftstromes wie ein Ball zwischen den zwei empfindlichsten Stellen, Bifurkation und Regio interarytänoidea bezw. Glottis hin und her: Berührung der Bifurkation erregt Husten, der Körper wird nach oben geworfen, hier prallt er gegen die reflektorisch bereits geschlossene Glottis, fällt wieder nach unten und so kann es wiederholt hin- und hergehen. Einmal findet der Körper doch den Ausweg, ein andermal steigt er hinab in die Bronchien und kann sich hier festsetzen, aber auch jederzeit sich wieder loslösen und dann beginnt das alte Spiel von neuem. Daß er sich dabei abwechselnd im rechten und linken Bronchus festsetzen kann, ist leicht erklärlich.

An der Bifurkationsstelle kann ein Körper intra vitam nur kurze Zeit liegen bleiben; entweder wird er durch Hustenstöße von hier entfernt (das ist die Folge der großen Reizbarkeit dieser Stelle) oder es tritt der Tod ein (das ist die Folge der großen Möglichkeit der Verstopfung der Zugänge zu beiden Bronchien zugleich).

Gerät der Körper in einen Bronchus, so kann er wiederum denselben ganz verstopfen, oder es gibt die Erscheinungen der Bronchostenose: „Meist sehr bedeutende Atemnot, verringerte Atmungsweite über dem Gebiet des verstopften Bronchus, Nachschleppen bei der Atmung, dabei normaler, vielleicht verkürzter Perkussionsschall, abgeschwächtes oder aufgehobenes Atmen und verminderter Stimmfremitus, zuweilen lautes Pfeifen

oder Schnurren mit fühlbarer Vibration.“ (Dornblüth Seite 39.)

„Vielfach liegen die Patienten auf der kranken Seite, weil sie nur mit der gesunden atmen können, um diese frei zu haben.“ Manchmal müssen sie, um nicht Husten oder Schmerzen zu veranlassen, eine ganz bestimmte Körperhaltung einnehmen.

Sofortige, vollständige Verstopfung eines Hauptbronchus hat Tod zur Folge; geschieht ersteres erst nach und nach (bei schwellbaren Fremdkörpern), so kann das Leben erhalten bleiben und in der anderen Lunge ein vikariierendes Emphysen sich ausbilden.

Der schließliche Ausgang von solchen Fällen von Fremdkörpern in den Luftwegen, in welchem nicht sofort der Tod eintritt, ist ein verschiedener. Es kann vor Allem durch baldige Entfernung des Körpers rasche Wiederherstellung des normalen Zustandes eintreten, ohne daß es zu irgendwelchen Komplikationen kommt. Es kann aber auch lange dauerndes Siechtum eintreten, Besserung abwechselnd mit Verschlimmerung des Zustandes, bis endlich entweder wieder Genesung eintritt nach Entfernung des corpus alienum oder Tod. Es kann sich im ersten Falle auch nur eine relative Genesung einstellen, indem die bereits ausgebildeten pathologischen Veränderungen sich nicht mehr oder doch nur teilweise zurückbilden und somit noch ihre Nachwirkungen äußern. Es kann, ohne daß irgendwelche Beschwerden eintreten, der Fremdkörper lange Zeit und selbst so lange beherbergt werden, bis der Patient einer interkurrenten Krankheit erliegt und schließlich nur zufällig bei der Sektion das corpus alienum gefunden wird.

Die an das Eindringen eines Fremdkörpers in die Luftwege sich anschließenden pathologischen Veränderungen sind äußerst mannigfaltig und von verschiedenen begleitenden Umständen abhängig. Daß sie in der

variabelsten Weise miteinander kombiniert vorkommen können, ist leicht einzusehen. Vor allem sind es leichte Schleimhautwunden, die durch scharfe Körper gesetzt werden können, später einfache Rötung und Schwellung bis zur eitrigen Infiltration und Gangrän je nach Zeit und Art der Einwirkung. Es sei hier nur an das so leicht eintretende und so sehr zu fürchtende Glottisödem erinnert. Ferner kommt es zu Schleimhautwucherungen, warzenartigen, bis zur Ausbildung von Polypen; so besonders bei längerem Tragen von Kanülen an dem Orte des Kontaktes. Lokal kann auch Decubitus entstehen. Es kommt zur Nekrose der Schleimhaut und sogar des Knorpels. Weiterhin kommt es auch zur Arrosion der benachbarten Gefäße.

Entzündung tritt primär und sekundär auf, aber nicht bloß lokal, sondern auch in den nicht betroffenen Partien. In den letzteren tritt regelmäßig bald schon vikariierendes Emphysem auf; der gesunde Teil hat die Arbeit für den ausgeschalteten zu übernehmen. Es bedarf abnorm tiefer und kräftiger Inspiration mit starker Ausdehnung der Alveolen, um in die letzteren das genügende Luftquantum hineinzuziehen; so werden die Alveolarwandungen bei jeder Inspiration einem übermäßig hohen Druck ausgesetzt: Die Wandungen verlieren allmählich ihre Elastizität, die Alveolen bleiben also dauernd ausgedehnt, wodurch sich das Volumen der Lunge überhaupt vergrößert. Das zeigt sich äußerlich um so mehr, als es hinter dem obturierenden Körper zur Resorption der Luft und somit zum Collaps kommt, der im weiteren Verlaufe durch die sich einstellende chronisch-produktive Entzündung in Induration übergeht. So verkleinert sich das Volumen der Lunge.

Infolge von Eiterung in der Lunge (besonders bei Tannenzweigen, Ähren, Knochensplittern) kann es zur Perforation nach dem Pleuraraum und dem Mediastinum

kommen mit darauffolgenden Empyem, oder wenn sich schon entzündliche Verwachsungen der Pleurablätter gebildet hatten zum Durchbruch durch die Thoraxwand nach Außen; aber selbst bei diesen schweren Erkrankungen wurde schon völlige Genesung beobachtet.

Diesen schweren Folgen gegenüber stehen Fälle, bei denen die eingedrungenen Fremdkörper ohne merkbare Reaktion einheilten und so auf die Dauer unschädlich gemacht wurden. Dieses ist namentlich schon wiederholt nachgewiesen worden bei Körpern, die auf selbstgebahnten Wegen hierher kamen (Geschoße, Kleiderfetzen, Knochensplitter).

Nach dem Eindringen eines Fremdkörpers in die Luftwege stellt sich leicht sogenanntes insterstitielles und subpleurales Emphysem ein, das stets ein akutes ist, durch Berstung der Alveolar- und Bronchialwände.

Dieses kann so weit gehen, daß sich im Mediastinum Luft ansammelt und zwar in solcher Menge, daß schließlich die Infra- und Supraclaviculargruben vorgewölbt werden.

„Bronchiektasien entwickeln sich mit Vorliebe hinter einem nicht ganz obturierenden Fremdkörper infolge des gewaltsamen Ansaugens der Luft, die dann nicht mehr entweichen kann."

Bronchiektasien entstehen ferner an ganz verstopften Bronchien hinter dem Fremdkörper, indem sich das Sekret dort staut und durch seinen Druck die Bronchien erweitert und das umsomehr, als der Fremdkörper und das Sekret eine chronische Entzündung unterhalten. Eine besonders bemerkenswerte Erscheinung ist hier noch zu verzeichnen: Das Hineingeratensein eines Fremdkörpers in die Lunge bildet ein stark disponierendes Moment für die Tuberkulose auch dann noch, wenn er schon wieder entfernt ist.

Im Allgemeinen läßt sich sagen, daß bei Sitz der

Fremdkörper in Larynx und Trachea die pathologischen Veränderungen eher lokal bleiben, als bei Sitz in den Bronchien.

In der medizinisch-chirurgischen Klinik zu Erlangen wurde nun ein Fall beobachtet, der einen 5½ jährigen Knaben betraf und der durch seinen Verlauf und besonders durch die bei der Sektion gefundenen pathologischen Veränderungen ein größeres Interesse verdient.

Anamnese: 4./III 99 F. P., 5½ Jhr. alt, Brauerskind. Patient wurde nachts ½10 Uhr von seinem Vater in die Klinik gebracht, der Folgendes erzählte:

Der Knabe hat mit dem Teil eines zerlegbaren Federhalters aus Blech gespielt. Derselbe hatte die Größe von ungefähr 3—4 cm und war von dem Knaben zusammengebissen, so daß er ganz platt gedrückt war. Der Knabe habe auf dem Blechstück das Pfeifen probiert, sowohl hineingeblasen als auch daran gesogen. Auf einmal habe der Knabe das Blechstück verschluckt. Er bekam sofort einen heftigen Hustenanfall und wurde ganz blau. Der Vater steckte ihm den Finger in den Rachen, sodaß der Knabe heftig erbrach, aber weder beim Husten noch beim Brechen kam das verschluckte Stück Blech wieder zum Vorschein. Der Vater schaffte nun das Kind, ohne noch Weiteres mit ihm zu machen, sofort in die Klinik. Auf dem ganzen Wege habe der Knabe fortwährend stark gehustet, der Vater aber nie bemerkt, daß der Federhalter ausgehustet wurde.

Der 1. Assistent der Klinik untersuchte den Patienten, konnte aber weder im Kehlkopf, noch im Schlunde etwas finden, sodaß die Vermutung nahe lag, das Blech sei im Magen. Jedoch fiel es auf, daß der Patient beständig hustete und bei der perkussorischen und auskultatorischen Untersuchung fand sich, daß zwar nirgends eine Dämpfung bestand, daß aber auf der linken Lunge normales, fast etwas verschärft vesikuläres At-

men, auf der rechten Lunge hinten ganz abgeschwächtes und rechts vorn gar kein Atmen zu hören war. Die Inspektion ergab ein verstärktes Heben des linken Thorax und nur eine ganz schlechte Atmung der rechten Thoraxseite.

Körpergewicht 32 Pfund.

5./III. Am nächsten Morgen klagte der Knabe über keinerlei Beschwerden oder Schmerzen, hatte kein Fieber, auch keine Hustenanfälle.

Ordination: Pulvis Doweri 0,15.

In der Nacht vom 5.—6./III. soll der Patient heftige Hustenanfälle gehabt haben, ohne daß aber das verschluckte Blechstück ausgehustet worden wäre.

6./III. Patient sieht heute etwas zyanotisch aus, hat 39° Fieber; heute ist auch Dämpfung auf der rechten Lunge sowohl vorn als auch hinten vorhanden.

Er soll die Nacht ziemlich unruhig gewesen sein, viel geweint, doch nicht gehustet haben. Patient macht im Allgemeinen etwas matten Eindruck, Gesicht und Lippen sind leicht cyanotisch.

Atmung etwas beschleunigt ca. 40 in der Minute; bei derselben hebt sich die linke Thoraxhälfte deutlich, während die rechte, vor allem in den oberen Partien, fast ganz ruhig steht. Rechts oben ist auch eine deutliche Abflachung im Vergleich mit links oben vorhanden. Abnorme Pulsation am Thorax nicht zu sehen.

Lungenbefund: Über beiden Lungenspitzen normaler, voller Schall, kein Unterschied zwischen beiden Seiten, sowohl in der fossa supraspinata, als in der fossa supraclavicularis. Rechts hinten oben von der spina scapulae bis zum unteren Schulterblattwinkel voller, jedoch etwas entspannter Schall, von da an gedämpfter Schall. Über der ganzen linken Seite voller, tiefer Schall.

Hinten über der ganzen rechten Seite Vesikuläratmen, jedoch im Vergleich mit dem scharfen puerilen Ve-

sikuläratmen der linken Seite bedeutend abgeschwächt. Rechts vorn im ersten Interkostalraum voller Schall mit etwas tympanitischem Beiklang, im zweiten Interkostalraum gedämpfter, stark tympanitischer Klang, vom unteren Rand der dritten Rippe an ganz gedämpfter Schall. Auch in der rechten Seite gedämpft tympanitischer Schall. Links vorn keine deutliche Herzdämpfung vorhanden, Herz offenbar von der Lunge überlagert. Rechts oben, oberhalb der dritten Rippe etwas abgeschwächtes Vesikuläratmen, unterhalb desselben fast ganz aufgehobenes Atmen. Links oben überall gutes normales Vesikuläratmen. Herztöne überall rein. In den gedämpften Partien scheint Pectoralfremitus abgeschwächt zu sein, doch ist es schwer, ihn zu prüfen, da Patient nicht zählen kann und nur einzelne allgemeine Worte herauszubringen sind.

Am 9./III. wurde folgender Befund zu Protokoll gegeben: Der Knabe, recht elend, genießt fast nichts. Kurzes, schmerzhaftes Hüsteln. Am Rücken die rechte Seite durchwegs stark eingezogen; bei der Inspiration Einsinken der Interkostalräume. Rechts hinten die ganze Seite stark gedämpft, nur ganz unten und oben einige Centimeter gedämpft tympanitischer Schall. Links hinten von der Spitze bis zum zweiten Brustwirbel auffallend hoher tympanitischer Schall, dann tiefer voller Lungenschall. Rechts hinten überall scharfes Bronchialatmen. Links hinten oben an der Spitze Bronchialatmen, weiter abwärts bronchiales Inspirium. Vorn die rechte Seite ebenfalls eingesunken, dieselbe atmet unvollkommen; oben bis zum unteren Rand der zweiten Rippe tympanitischer Schall, von hier an intensiv gedämpft bis zum Rippenbogen.

Leber ist nicht nach abwärts gedrängt.

Links vorn besteht normaler Schall.

Herz ist ganz von Lunge überlagert.

Atemgeräusch ist rechts vorn unten ganz aufgehoben, nur über dem Oberlappen besteht ein etwas hauchendes, nicht bronchiales Atmen ohne Rasselgeräusch.

Links vorn reines pueriles Atmen.

Kein Herpes.

Ordination: Pulvis Doweri 0,15.

10./III. Während der Patient den ganzen vergangenen Tag einen recht matten Eindruck machte, hat er heute nacht gut geschlafen und ist morgens sehr munter. Temperatur auf 37,7 herabgesunken; Patient hat wenig gehustet, klagt über keinerlei Schmerzen. Rechts hinten von oben bis unten heute absolute Dämpfung; bei der nicht sehr starken Perkussion scheint Patient Schmerzen zu empfinden. Über der ganzen rechten Seite nicht sehr lautes Bronchialatmen.

Rechts vorn im ersten und zweiten Interkostalraum gedämpft tympanitischer Schall, von der dritten Rippe an Dämpfung.

Links vorn ganz heller Schall.

Rechts vorn oben Bronchialatmen; im Bereich der Dämpfung ganz aufgehobenes Atmen.

Links normales Atmen.

Während der Untersuchung hustet Patient etwas mehr und klagt über Schmerzen im Hals.

Puls 120 in der Minute, kräftig und regelmäßig.

13./III. Heute abends Temperatur 40,1. Patient liegt im Bett, meistens mit geschlossenen Augen, ist im ganzen ruhig, klagt wenig, hüstelt dazwischen, jedoch kein Auswurf.

Am Thorax rechts vorn oben die Abflachung deutlich. Auskultatorischer und perkussorischer Befund seit der letzten Untersuchung nicht verändert.

Puls kräftig: 114 in der Minute.

14./III. Körpergewicht $31^{2}/_{5}$ Pfund.

15./III. Heute morgens Temperatur 36,8; abends

Temperatur 38,5. Patient ist heute ziemlich munter, klagt über keine Schmerzen; Lungenbefund der gleiche.

Diagnose: Corpus alienum in pulmone dextro.

Patient wird in die chirurgische Klinik übergeführt für den Fall, daß ein operativer Eingriff notwendig werden sollte.

Die dort aufgenommene Anamnese ergibt keine neuen Gesichtspunkte.

Status präsens: Kleiner, für sein Alter ziemlich gut entwickelter, gut aussehender Junge.

Körpertemperatur erhöht (38,3 p. R.). Atmung etwas beschleunigt 24 in der Minute; Puls nur wenig beschleunigt 95—100 in der Minute. Die linke Thoraxseite wird bedeutend stärker ausgedehnt, als rechts; die Differenz beträgt, dicht unter der Mammilla gemessen etwa 1 cm. Am auffallendsten ist die stärkere Ausdehnung über der unteren Thoraxapertur, wo die Differenz beinahe 2½ cm beträgt. Über der rechten Lunge Schall hinten vollkommen leer, rechts vorn bis zum unteren Rand der dritten Rippe exquisit tympanitisch, während von da bis zum unteren Rippenbogen wieder leerer Perkussionsschall sich findet.

Über der ganzen linken Lunge lauter, hoher Perkussionsschall, auch über dem Bereich der Herzdämpfung.

Die Atmung rechts hinten oben laut bronchial bis etwa zum siebenten Brustwirbel, in den unteren Partien abgeschwächt bronchial, rechts vorn ebenfalls laut bronchial bis zur dritten Rippe; nach abwärts davon überhaupt kein deutliches Atmungsgeräusch nachzuweisen, sondern nur unbestimmtes Ziehen.

Links hinten oben ebenfalls etwas verschärftes Vesikuläratmen; sonst über der Lunge reines vesikuläres Atmen. Herztöne rein.

17./III. sinkt die Temperatur zur Norm ab, Puls wird langsamer, kräftiger; Atmung unverändert; nur

treten rechts unten vereinzelt großblasige Rasselgeräusche auf. Das Gefühl der Resistenz rechts unten nicht mehr so ausgesprochen. Allgemeinbefinden sehr gut; schläft viel.

20./III. Leichte Temperatursteigerung abends. Subjektiv keine Beschwerden. Objektiver Befund gar nicht geändert, mit Ausnahme dessen, daß die tympanitische Partie rechts vorn etwas dumpfer schallt. Die Temperatur fällt im Lauf des nächsten Tages auch wieder zur Norm ab.

3./IV. Temperatur stets normal, der Lungenbefund im Ganzen unverändert; hin und wieder kleine Wechsel im Schall; Allgemeinbefinden gut.

Auf Wunsch der Eltern entlassen; soll öfter vorgestellt werden.

Während seines Aufenthaltes in der chirurgischen Klinik wurde der kleine Patient wiederholt vor dem Röntgenschirm untersucht, ebenso wurde eine Röntgographie hergestellt (Beilage I in verklein. Maßst.), um im Anschluß hieran ein Instrument zu konstruieren zur Entfernung des Fremdkörpers. Dies wurde vereitelt zunächst durch den Austritt und dann endgültig durch den Tod des Knaben.

Im Anschluß hieran gebe ich die Temperaturtabellen aus der medizinischen (I) und der chirurgischen Klinik (II).

I

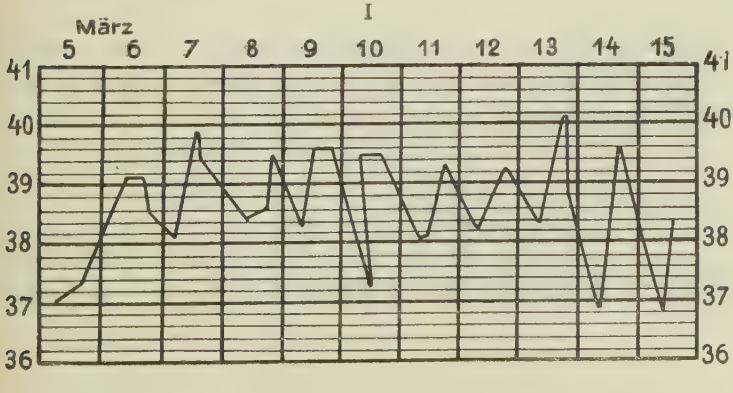

II

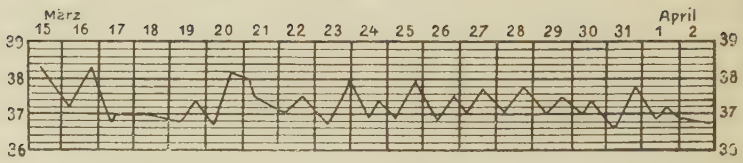

Da nun der Zustand des kleinen Patienten in der Folgezeit fortwährend zwischen relativem Wohlbefinden und Unwohlsein wechselte, stand derselbe bald wieder, und zwar dauernd bis zum Eintritt der tötlichen Katastrophe in Behandlung der medizinischen Universitätspoliklinik Erlangen. Der Liebenswürdigkeit der damals dort tätigen Herren verdanke ich folgende diesbezügliche Mitteilungen.

Temperaturen: 11./IV. 38.1;
12./IV. 37.7;
13./IV. 39.4;
14./IV. 37.3;
16./IV. 38.2;
17./IV. krupöse Panumonie im linken Oberlappen bei 40.0° Fieber;
18./IV. 36.6;
19./IV. leichte lobuläre Herde im rechten Oberlappen bei 39.1°;
20./IV. 38.4;
10./V. 39.7° hinten oben gedämpft, Bronchialatmen, rechts oben etwas Rasseln, rechts unten aufgehobenes Atmen, zuweilen etwas Rasseln, dazwischen Bronchialatmen.

11./V. früh 37.8, abends 40.1;
13./V. „ 39.3;
17./V. „ 39.4;
25./V. „ 36.5° rechts vorn vom unteren Rand der sechsten Rippe ab gedämpft, Atmung

aufgehoben. Links hinten oben gedämpft, Bronchialatmen.

31./V. 38.3;
2./VI. 37.0°.

Der so ziemlich regelmäßige Befund vorn rechts war folgender: Im rechten Unterlappen Dämpfung, dann freie Zone, im Oberlappen wieder Dämpfung.

Bei der beständigen Abwechslung in der Höhe der Temperatur, dachte man an Eiterung; die Sektion hat davon nichts bestätigt. Gar oft traf der besuchende Arzt den Patienten nicht zu Hause an und die Angehörigen erklärten dies damit, daß er wieder ganz gesund sei.

Im Juli 1899 machte der Patient eine krupöse Pneumonie durch, die den verstopften Lungenteil, also den rechten Unterlappen, befallen hatte. Kein kritischer Abfall, sondern lange dauernde Lysis mit wiederholten Fieberanstiegen. Dann scheinbares Wohlbefinden, doch öfters Fieber bis 38.8°.

Neben den regelmäßig stattfindenden Besuchen, wurde der Arzt ein paar Mal geholt, da der Kleine nicht wohl wäre. Es war dann meist nur etwas erhöhtes Fieber da, ohne besondere andere Symptome. Dabei zeigte sich in der Folge die Spitze rechts hinten oben und vorn, ebenso die Partie rechts hinten unten niemals absolut gedämpft, Klang stets nur unrein, zwar nicht normaler Lungenschall, sondern nur relative Dämpfung.

Die Schwester des Knaben sagte oft, daß er jeden Morgen einen längeren Hustenanfall zu überstehen hatte. Doch spielte er meist sehr munter, sprang viel umher, mußte allerdings oft plötzlich innehalten, bekam Husten und einen leichten Erstickungsanfall.

Am 27. November 1899 machte der Patient die Masern durch. Am ersten Tag wurde der Arzt geholt, da er nicht wohl wäre. Die Anamnese ergab nichts neues.

Aus dem Status präsens ist von besonderem Interesse: Bei Inspektion zeigt sich, daß die rechte Hälfte des Brustkorbes abgeflacht ist und sich an der Atmung fast gar nicht beteiligt, während die linke Seite bei der Inspiration in die Höhe gezogen wird; die Atmung ist überhaupt fast ausschließlich abdominal.

Diagnose: Lungenatelektase infolge Fremdkörpers.

Therapie: Ruhe, Anregung der Atmung durch Bäder, Förderung der Herzkraft.

Seit 28./XI. Masernexanthem. Die Masern liefen ohne irgend eine Störung ab und der Patient war nachher so munter, wie zuvor.

Dieser Zustand dauerte nun an bis zum 4. April 1900, dem Tage der tötlichen Katastrophe: Der Knabe spielte an diesem Tage mit einem Kameraden „Schubkarrenschieben": Letzterer hielt ihn an den Beinen, während er selbst auf den Händen vorwärts tappte. (Es entspricht die Stellung, die er dabei einnahm, der Invorsionsstellung des Körpers.) Plötzlich wurde er bewußtlos; man brachte ihn schleunigst in die Klinik (es soll ungefähr um 2 Uhr gewesen sein). Er war bereits blau, ohne Puls; Pupille weit, reaktionslos. Künstliche Atmung wurde noch eingeleitet, doch ohne Erfolg. Ein operativer Eingriff fand nicht mehr statt, da der Knabe schon verloren war.

Am anderen Tage fand die Sektion statt, bei der folgender Befund zu Protokoll gegeben wurde:

Kindliche Leiche, männlichen Geschlechts, für das Alter sehr groß, von mäßig gutem Ernährungszustand.

Totenstarre vorhanden.

Totenflecke an der rechten Gesichtshälfte und den abhängigen Partien, sonst die Haut blaß, Hautvenen am Halse, Brust und Extremitäten deutlich durchscheinend.

Muskulatur blaß, Fettpolster gering entwickelt.

Nach Eröffnung der Brusthöhle beide Lungen stark ausgedehnt, besonders die linke in großer Ausdehnung freiliegend.

Thymusdrüse groß, bis über die Hälfte des Herzbeutels bedeckend, jedoch ziemlich schmal.

Rechte Lunge in größerer Ausdehnung flächenhaft verwachsen, besonders im Bereich des Unterlappens nach hinten zu auch mit dem Zwerchfell. Linke Lunge nur durch lockere Stränge verwachsen. Pleurahöhle leer. Im Herzbeutel etwa ein Löffel voll klarer seröser Flüßigkeit. Rechter Vorhof schlaff, nur sehr wenig gefüllt.

Rechte Lunge ungleichmäßig ausgedehnt. Der Oberlappen gebläht; Mittel- und Unterlappen sehr geschrumpft, mit höckeriger Oberfläche, namentlich im Unterlappen hinten narbige Einziehungen. Linke Lunge in ganzer Ausdehnung stark gebläht. Pleura am rechten Unterlappen mit bindegewebigen Adhäsionen bedeckt, ebenso Mittel- und Oberlappen. Über der Pleura des Ober- und Mittellappens zerstreut sehr viele kleine Ekchymosen.

Pleura der linken Lunge glatt und glänzend.

Schleimhaut des Schlundes stark injiziert. In der Trachea blutig gefärbte schaumige Flüßigkeit. Schleimhaut trübe, leicht venös hyperämisch, nach unten zu mit einigen Ekchymosen. Wand des rechten Bronchus, besonders die Schleimhaut verdickt, von der Bifurkation bis zur nächsten Teilungsstelle mit stark warziger Oberfläche und zum teil von ganz epidermisähnlichem Ansehen. Die großen Bronchien nach abwärts sehr weit, Schleimhaut in denselben ebenfalls noch verdickt, livid gefärbt zum teil mit etwas weißlichem Schimmer. 4 cm unterhalb der ersten Teilung des rechten Bronchus, gerade am Abgange von zwei weiteren Bronchialästen stehen ebenfalls kleine epidermisähnliche Verdickungen.

Gewebe des rechten Unterlappens völlig luftleer, in zähe, fleischähnliche Masse umgewandelt. Interlobularsepta stark schwielig verdickt.

Linker Bronchus völlig normal. In demselben ein 4 cm langer und federkieldicker, nach abwärts geschlossener und leicht konisch zulaufender, hülsenförmiger mit blutigem Schleim gefüllter Fremdkörper aus Messingblech, dessen Oberfläche zum teil schwärzlich inkrustiert erscheint (wahrscheinlich Reste einer Lackfarbe). Der Fremdkörper liegt derartig, daß das schmälere, abgerundete, geschlossene Ende nach der Tiefe gekehrt ist, das offene scharfrandige nach der Trachea. Im Kehlkopf rechts, etwas unterhalb der Mitte der Cartilago thyreoidea die Schleimhaut mit etwa 2 mm langen, quergestellten, oberflächlich leicht blutig sugillierten Defekten.

Die dem rechten Bronchus anliegenden Bifurkationsdrüsen bilden taubeneigroße Pakete, sind auf dem Durchschnitte graurötlich, mit sehr auffällig vorspringenden, grauen Verdickungen.

Gewebe der linken Lunge durchaus lufthaltig, ödematös.

Herz normal groß; über dem rechten Ventrikel größerer Sehnenfleck. Muskulatur des rechten Ventrikels etwas dicker; linker Ventrikel stark kontrahiert, enthält mehr, der rechte nur spärlich flüssiges Blut. Im rechten Vorhof ebenfalls nur spärlich flüssiges Blut.

Bauchhöhle: Nach Eröffnung der Bauchhöhle liegen die Eingeweide normal. Großes Netz ziemlich fettreich. Dickdarm etwas aufgetrieben. Magen stark gefüllt.

Im kleinen Becken und beiden Hypochondrien ca. 1 Löffel seröser Flüssigkeit.

Rechter Leberlappen mit dem Zwerchfell in beträchtlicher Ausdehnung durch feine fibröse Stränge ver-

wachsen. Leber groß, von grauroter Farbe, sich derb anfühlend.

Oberfläche des linken Leberlappens glatt; die des rechten zeigt an den oben beschriebenen Stellen einige fibröse Auflagerungen. Schnittfläche wenig dunkles Blut entleerend. Zeichnung undeutlich. Rechter Leberlappen stärker bluthaltig, als der linke.

Gallenblase fast leer, nur etwas orangegelbe Galle enthaltend. Schleimhaut glatt.

Milz ziemlich groß, derb, an der Oberfläche in der Mitte mit fibrösen Auflagerungen; das Gewebe mäßig blutreich, die Follikel stark hervortretend.

Pankreas mit deutlicher Läppchenzeichnung von rötlich weißer Farbe, ziemlich derber Konsistenz.

Linke Niere von mäßig dicker Fettkapsel eingehüllt, von normaler Größe, Kapsel glatt lösbar, ziemlich dunkelgraurot; Rinde ziemlich breit. Pyramiden deutlich hervortretend.

Nierenbecken normal.

Rechte Niere ebenso wie die linke.

Nebennieren normal.

Harnblase stark kontrahiert, enthält eine ganz geringe Menge hellen Urins. Schleimhaut glatt, blaß.

Hoden verhältnismäßig groß, auf der Schnittfläche von grauweißer Farbe.

Mesenterium in ganzer Ausdehnung von erbsen- bis bohnengroßen, stark hervortretenden Lymphdrüsen dicht besetzt.

Die retroperitonealen Lymphdrüsen ebenfalls vergrößert.

Vena cava inferior enthält mäßig viel dunkles, flüßiges Blut.

Aorta fast leer.

Intima der großen Gefäße glatt und glänzend.

Magen sehr groß und stark gefüllt, enthält eine große Menge unverdauter Speisereste. Schleimhaut glatt, blaß, zeigt einige Ekchymosen.

Dünndarm enthält reichliche Menge gallig gefärbter, dünnflüßiger Chymusmassen; die Peyer'schen Plaques und zahreiche Solitär-Follikel stark hervortretend; an diesen Stellen einige Ekchymosen.

Im Duodenum 2 Ascarides lumbricoides.

Im Dickdarm reichliche Menge dicker konsistenter Kotmassen. Follikel stark geschwellt. Schleimhaut blaß.

Leichendiagnose.

Fremdkörper im linken Bronchus.

Pachydermie des rechten Bronchus und Erweiterung der Bronchialäste des rechten Unterlappens mit chronischer Entzündung.

Kollapsinduration des rechten Unter- und fast des ganzen Mittellappens.

Vikariierendes Emphysem des rechten Oberlappens und der linken Lunge.

Verwachsungen beider Lungen, bes. des rechten Unterlappens.

Ekchymosen der Pleura der rechten Lunge.

Blut in der Trachea und im linken Bronchus.

Kleine Verletzungen im Kehlkopf.

Chronisch entzündliche Schwellung der Bifurkationsdrüsen.

Leichte Hypertrophie des rechten Ventrikels.

Sehnenflecken am Herzen.

Venöse Hyperämie der Leber und der Nieren.

Verwachsungen der Leber und der Milz.

Schwellung der Lymphfollikel des Darms.

Schwellung der mesenterialen und retroperitonalen Lymphdrüsen.

Ekchymosen in der Schleimhaut des Magens.

Ascaris lumbricoides.

Epikrise.

Es handelt sich nun in diesem Falle um einen durch sicher nachgewiesene Aspiration in die Luftwege, speziell in den rechten Bronchus gelangten Fremdkörper und zwar um eine blecherne Bleistifthülse, welche von dem Kinde bei dem Versuche, darauf zu pfeifen, plötzlich scheinbar verschluckt worden ist. Anzunehmen ist, daß das Blechstück sogleich bis in den rechten Bronchus geriet. Die erste Untersuchung ergab hiefür schon genügend Anhaltspunkte. Es bestand zwar nirgends Dämpfung, aber rechts hinten war nur abgeschwächtes, vorn gar kein Atemgeräusch hörbar. Daneben zeigte sich verstärktes Heben der linken, dagegen schlechte Atmung der rechten Thoraxseite. Letztere Partie war also sicher noch lufthaltig, an der Atmung aber beteiligte sie sich nicht mehr. Am dritten Tage aber bestand hier schon vollständige Dämpfung: Die Luft war also inzwischen schon resorbiert worden, die Lunge kollabiert. Dafür war links das vikariierende Emphysem schon so weit ausgebildet, daß die Herzdämpfung nicht mehr nachweisbar war. Bis zum 11. Tage zeigten diese Erscheinungen ihre mechanische Wirkung nach außen schon so stark, die Abflachung rechts gegen links war schon so deutlich, daß sich ein gemessener Unterschied von 1 bezw. 2,5 cm dicht unter der Mammilla bezw. über der unteren Thoraxapertur ergab.

Der Junge hatte beständig Atembeschwerden; es wurden die Hilfsmuskeln mit verwendet, was sich durch „in die Höhe ziehen" der linken Thoraxseite äußerte; außerdem wurden bei der Inspiration die Interkostalräume stark eingezogen; es bestand fast ausschließlich Abdominalatmen.

Der Fremdkörper hatte nie festgesteckt im Bronchus, sondern er war leicht beweglich. Hiefür spricht der häufige Wechsel im Atemgeräusch: Bronchialatmen wechselt ab

mit unbestimmtem und ganz aufgehobenem Atmen. In gleicher Weise wechselt auch der Perkussionsschall wiederholt; es mußte also der Fremdkörper seinen Ort verlassen, seine Lage gewechselt und damit der sonst verstopften Lungenpartie wieder Gelegenheit zur Luftaufnahme gegeben haben. Dies zeigte sich besonders deutlich am 25. Mai, wo rechts die Dämpfung erst vom unteren Rand der sechsten Rippe an begann bei aufgehobener Atmung.

Weiter spricht für die leichte Beweglichkeit die Angabe der Schwester des unglücklichen Knaben, „daß er meist sehr munter spielte, viel umhersprang, dabei allerdings oft plötzlich innehalten mußte, einen Husten- und Stickanfall bekam."

Auch die leichten, blutig sugillierten Defekte in der Schleimhaut des Kehlkopfs sprechen hiefür: Der Fremdkörper ist sicher bei der Katastrophe öfter auf- und niedergestiegen in der Trachea, ehe er sich im linken Bronchus festsetzte und hat mit seinem scharfen Rande diese leichten Verletzungen gemacht.

Ein auffallender Wechsel zeigte sich auch in der Höhe der Temperatur, sogar von 40,1 bis 36,9 innerhalb nicht ganz 24 Stunden.

Wiederholt stellte sich auch eine Pneumonie ein: Nach 6 Wochen eine linke Oberlappenpneumonie, im 5. Monat eine krupöse Pneumonie des verstopften rechten Unterlappens; nach dieser gab es aber keinen kritischen Fieberabfall, sondern eine lange dauernde Lysis mit wiederholten Fieberanstiegen. Dies erweckte schließlich den Verdacht, daß es sich bereits um Eiterung handle, was sich jdoch nicht bestätigte.

Eine schlimme Komplikation schienen die im 9. Monat auftretenden Masern zu sein; doch verliefen sie ohne irgendwelche schlimme Folgen.

Die Therapie bestand von Seite der medizinischen Klinik lediglich in Darreichung von Pulvis Doweri

a 0,15; in der chirurgischen Klinik sollte aktiv vorgegangen werden: Der Knabe wurde wiederholt vor dem Röntgenschirm untersucht; auch wurde ein Röntgogramm hergestellt, alles zu dem Zwecke, ein Instrument zu konstruieren und anfertigen zu lassen zur Entfernung des Fremdkörpers per os. Doch wurde dies, wie schon oben erwähnt, erst durch den Austritt des Knaben aus der Klinik und dann endgültig durch seinen Tod verhindert.

Unter den geschilderten Erscheinungen gingen nun 13 Monate hinweg: Der leichtbewegliche Fremdkörper stieg manchmal etwas in die Höhe, reizte die Bifurkationsstelle, wodurch Husten ausgelöst wurde, trat aber stets wieder in sein Versteck zurück; ein Aufsteigen bis zur Glottis hätte sicher stärkere Erscheinungen gemacht. Letzteres geschah schließlich doch und führte den Tod herbei und zwar hatte hier die Inversionsstellung, welche sonst die völlige Ausstoßung eines in die Luftwege aspirierten Fremdkörpers zu bewerkstelligen wohl geeignet ist, den schlimmsten Erfolg: Der Knabe erlag dem eintretenden Erstickungsanfall. Es ist dieser Ausgang darauf zurückzuführen, daß bei der folgenden Inspiration der Fremdkörper notwendig in den linken Bronchus geraten mußte, da die größtenteils verödete rechte Lunge nur einen bedeutend geringeren Aspirationszug ausüben konnte, als die in ganzer Ausdehnung atmende linke Lunge.

Wahrscheinlich wurde der Fremdkörper, bevor Bewußtlosigkeit eintrat, durch Inspirationen und Hustenstöße einige Male auf- und abgeschleudert, dafür sprechen die bei der Sektion im Kehlkopf gefundenen kleinen Verletzungen, welche offenbar von der scharfen Kante der Hülse herrührten.

Als unterstützendes Moment für das schließliche Festsitzen im linken Bronchus, kommt vielleicht auch in

Betracht, daß im Augenblicke der Reaspiration sich der Körper nach der rechten Seite hin geneigt hatte, was eine Streckung der Achse der Trachea nach dem linken Bronchus veranlaßt.

Fast sämtliche pathologischen Erscheinungen, welche die Leichendiagnose festgestellt hat, sind durch den Fremdkörper veranlaßt.

Vor Allem kommt in Betracht die Kollapsinduration des rechten Unter- und fast des ganzen Mittellappens: Diese sind sehr geschrumpft, mit höckeriger Oberfläche und narbigen Einziehungen; das Gewebe ist völlig luftleer, in eine zähe fleischähnliche Masse verwandelt, die Interlobularsepta sind schwielig verdickt. Das sind Verhältnisse, die auch nach Entfernung des Fremdkörpers die Möglichkeit des Atmens oder gar die Restitutio ad integrum mit Sicherheit ausschlossen.

Durch Ausschaltung dieser Partien aus der Atmung mußte sich Emphysem in den übrigen Teilen der Lunge ausbilden.

Die wiederholten Pneumonien und sich hieran anschließenden Pleuritiden, welch letztere aber intra vitam nicht diagnostiziert worden waren, haben weitere pathologische Erscheinungen hervorgerufen: Verwachsungen der beiden Lungen und durch Übergreifen auf den Herzbeutel Entzündung desselben, als deren Folge der Sehnenfleck auf dem rechten Ventrikel zu betrachten ist; durch weiteres Übergreifen auf Zwerch- und Bauchfell gab es Perihepatitis und = splenetis, was die Verwachsungen dieser Organe verursacht hat.

Die Induration in der rechten Lunge und die hiedurch bedingte Steigerung der Widerstände im kleinen Kreislauf hatte eine Hypertrophie des rechten Ventrikels zur Folge; doch genügte erstere nicht ganz den gestellten Anforderungen, so daß chronische Blutstauung (z. B. in der Milz) sich entwickelte. Die Erweiterung der Haut-

venen, welche sich durch Durchscheinen derselben an Hals, Brust und Extremitäten dokumentierte, ist eine Folge des Erstickungsanfalls; die Stauungshyperämie der Leber und der Nieren, sowie die Injektion der Schlund- und Trachealschleimhaut haben die gleiche Ursache.

Die Hypertrophie der Tracheal- und Bronchialdrüsen ist jedenfalls größtenteils auf die durch den Fremdkörper stetig unterhaltene chronisch produktive Entzündung zurückzuführen, ebenso die epidermisähnliche Veränderung der Schleimhaut des rechten Bronchus, während die Sekretstauung in diesem, verbunden mit den chronisch-entzündlichen Veränderungen der Bronchialwand und der Verödung des Gewebes der rechten Lunge die Bronchiektasien zur Folge hatte.

Die chronisch-produktive Entzündung dieser Organe hat sich auch auf die Bifurkationsdrüsen ausgedehnt.

Das bei der Sektion gefundene Lungenödem hatte sich jedenfalls während der Agone entwickelt.

Als weitere positive Zeichen des Erstickungstodes zeigten sich sehr viele, kleine Ekchymosen über der Pleura des rechten Ober- und Mittellappens zerstreut, solche auch in der Schleimhaut der Trachea nach unten zu, einige solche im Magen; ebenso Petechien im Dünndarm.

Bemerkt sei noch, daß der Fremdkörper nicht zusammengebissen war, wie der Vater des Knaben angegeben hatte; dies war auch schon aus den Röntgogrammen ersichtlich, auch war es nicht eine Federhalter-, sondern eine Bleistifthülse.

Die beigegebenen Röntgogramme: I. aufgenommen intra vitam nach der Aufnahme des Knaben in die chirurgische Klinik, II. post mortem aufgenommen zeigen deutlich die Verdickung des Gewebes im rechten Mittel- und Unterlappen, ebenso die Lage des Fremdkörpers:

Bei I. im rechten Bronchus sehr deutlich mehr parallel zur Wirbelsäule, also auch zur Trachea, als bei II. im linken Bronchus.

Daß bei den Röntgogrammen die Rippen auf der rechten Seite einen schärferen Winkel bilden mit der Wirbelsäule, als auf der linken, ist die Folge der Lungenschrumpfung.

Die ganzen Brusteingeweide des Knaben sind in Kayserling'scher Flüssigkeit aufbewahrt und lassen alle Einzelheiten deutlich erkennen. Die beigegebene Skizze III ist nach der Natur gezeichnet und soll das Wichtigste veranschaulichen.

Zum Schlusse spreche ich Herrn Professor Dr. Hauser für die Überlassung dieses Themas, sowie für seine mir gegenüber wiederholt betätigte Liebenswürdigkeit meinen tiefgefühlten Dank aus.

Benützte Literatur:

Tillmanns, Lehrbuch der Chirurgie.
v. Strümpell, sp. Pathologie und Therapie.
Archiv für klinische Medizin Band XVI.
Dornblüth, Compendium der inneren Medizin.
Schmaus, Grundriss der pathologischen Anatomie.

Dissertationen folgender HH. Autoren:

Thomas Behrens, 1886/87, Kiel.
Alexander Benn, 1892/93, Würzburg.
Franz Brühl, 1887/88, Bonn.
Adolf Brunner, 1896, Zürich.
Eduard Butzert, 1851, Würzburg.
Albert Elten, 1886/87, München.
Ludwig Hartmann, 1865, Tübingen.
Georg Heller, 1889/90, Göttingen.
Theodor Hess, 1890/91, Greifswald.
Johannes Huismanns, 1898/99, Bonn.
Pauly Icke, 1898/99, Kiel.
Martin Kähler, 1901, Halle.
Otto Lauw, 1893/94, Kiel.
Gotthold Layer, 1890/91, Erlangen.
August Lindhorst, 1888/89, Würzburg.
Walther Lindner, 1901, Göttingen.
Fritz Lots, 1891/92, Jena.
Lorenz Mayr, 1896, München.
Hans Meyer, 1897/98, Jena.
Leo von Mieczkowski, 1896/97, Heidelberg.
Alois Oostendorp, 1890, München.
Hermann Rensburg, 1900, Bonn.
Gerhard Schnurr, 1896/97, Leipzig.
Hugo Urbahn, 1897/98, Bonn.
Paul Zander, 1891/92, Halle.

Curriculum vitae.

Geboren am 13. Oktober 1866 zu Mauerstetten, B.-A. Kaufbeuren, besuchte ich erst die Volksschule im ersteren, dann die isolierte Lateinschule im letzteren Ort, danach Lateinschule und Gymnasium bei St. Stephan in Augsburg, wo ich 1889 das Reifezeugnis erhielt. Dann besuchte ich die Universitäten München, Würzburg und Erlangen und legte in letzterer im Sommersemester 1901 das medizinische Staatsexamen ab.

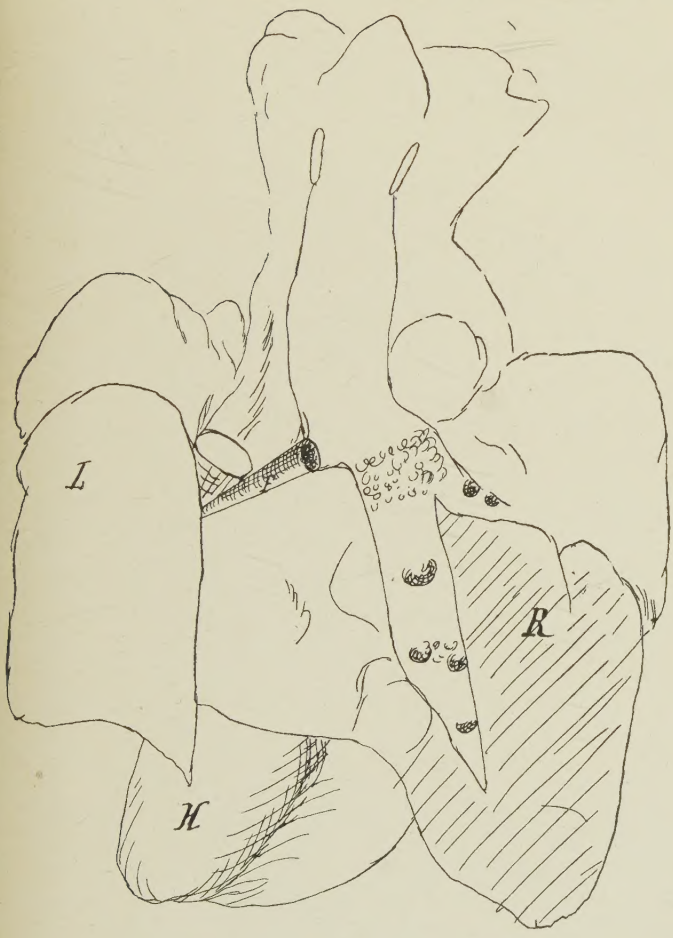

////// verdichtete Lungenpartie.
H Herz.
L Linke Lunge.
R Rechte Lunge.
F Fremdkörper i. l. Bronchus.